Universidad Nacional de Rio Negro

Medicina Veterinaria

PERFUSIÓN REGIONAL ENDOVENOSA DE ANTIMICROBIANOS EN EXTREMIDADES DEL EQUINO

PERFUSIÓN REGIONAL ENDOVENOSA DE ANTIMICROBIANOS EN EXTREMIDADES DEL EQUINO

TRABAJO FINAL PRESENTADO PARA OBTENER EL TÍTULO DE MÉDICA VETERINARIA POR

MOSCOVAKIS, ERIKA GISELA

Tutor: Eduardo Thern

Evaluador: Jose Francisco Daffner Sueldo

Choele Choel, 2018

RÍO NEGRO
UNIVERSIDAD NACIONAL

Dedicatoria

A las personas que amo con el alma…

*….a mi **mamá "Titi**", que siempre miró hacia adelante, la que me enseñó a nunca bajar los brazos, mujer como muchas… mamá como pocas.*

*… a mi **papá Manuel**, el hombre de mi vida, mi viejo querido, el que da los mejores abrazos, ese laburador incansable que luchó siempre por la familia.*

*… a mi **hermana "Tone"**, la más chiquita, la más rebelde, esa personita gruñona que tiene un corazón gigante, la que me dio hasta lo que no tenía por verme bien en los peores momentos.*

*… a mi **hermana "Ivon"**, mi compañera de batalla más cercana, la que dio cada paso junto a mí en mis peores días, luchadora incansable.*

*… a mi **hermana "Canque"**, la más grande, mi casi "mamá" en muchas ocasiones, la que siempre está ahí para ayudarme, acompañarme.*

*… a "**Renzito"**, mi ahijado y sobrino, la personita que alegra cualquier rincón, tan chiquito y tan querido.*

*… a "**Luquitas"**, el más mimoso, al que le sobra cariño, el que da abrazos que lo curan todo.*

*… a **"Toto"**, el más grande y más mimado, el que ya es todo un hombrecito, el que es la luz de mis ojos.*

Agradecimientos

A la Universidad Nacional de Rio Negro (UNRN) y todas sus autoridades por brindarme la posibilidad de obtener éste título e iniciarme en la docencia.

A los médicos veterinarios Mariela Heredia y José Daffner por su disposición y por haber mantenido una posición tan crítica en todo momento. Por su ayuda y su comprensión en cada paso que fui dando, gracias por las horas eternas que me brindaron.

A Eduardo Thern, mi tutor por haberme guiado en ésta última etapa.

A la Médica Veterinaria Graciela Yaful, por su apoyo incondicional durante estos años, guiarme y ayudarme durante todo el proceso de formación en el ámbito académico y profesional.

Al plantel docente y no docente de la UNRN que en buenos y malos momentos no dudaron en apoyarme y darme ánimo en éste arduo camino.

A los médicos veterinarios de la zona que siempre demostraron una excelente predisposición, que nunca dudaron en darme un consejo, enseñarme, escucharme y responder a mis demandas como estudiante.

A mi cuñado Elbio, por comportarse casi como un hermano, por acompañarme durante estos años, por aconsejarme, por dejarme hacer uso de sus caballos.

A mis primos Manu, Noe y Maxi, por estar siempre cerca a pesar de la distancia, por ayudarme a mí y a mi familia en tan malos momentos, por el cariño que me ofrecen.

A mis tíos y primo de Pomona por siempre aportarme buenas energías a pesar de no vernos con frecuencia.

A mis compañeros que hicieron de éste viaje algo inolvidable, huellas que quedan para siempre.

A mis amigos y amigas que estuvieron presentes desde cerca o desde lejos, de alguna u otra manera, pero siempre ahí, firmes en cada paso que me tocó dar.

A los médicos, enfermeras, laboratoristas y demás personitas de Hospital Interzonal de Agudos Dr. Jose Penna de Bahía Blanca, que en pocas palabras… me salvaron la vida.

A Dios, que respondió a cada una de mis suplicas.

En memoria de…

*Mi querida abuela **"Elsa",** a la que le hice todas las mañas hasta el último día porque así lo merecía, abrazo al cielo.*

*Mi tía **"Maruja"**, mi clon, la que nos dejó hace poco, la que lucho como ninguna, la que se fue para arriba con la frente en alto.*

*Mi queridísimo **"Isa"**, el que confió en mí desde el primer día, el que me hizo creer que yo podía, el que perdió la batalla pero sigue siendo mi guía.*

***"Adelaida"**, esa gruñona que se hizo querer tanto, la que todo lo sabía, la que se ganó el corazón de cada uno de nosotros.*

Índice

Parte I

Resumen…….. 1

Parte II

Introducción…….. 2

Descripción y Estadística……... 5

Casos clínicos relevantes……6

Parte III

Perfusión Regional Endovenosa (PRE) de antimicrobianos en extremidades del equino……... 15

Introducción……..15

Historia de la Perfusión Regional…… 17

Características de la Perfusión Regional……... 18

Indicaciones…… 18

Uso de torniquetes…….. 21

Fármacos: Tipos, dosis, volumen, velocidad y tiempo……. 21

Técnica……..... 22

Parte IV

Aplicación de la PRE de antibióticos en casos reales…….. 27

Complicaciones de la PRE……... 35

Eficacia y conclusiones de la PRE……... 37

Parte V

Consideraciones finales……. 38

Referencias…….. 39

Resumen

El siguiente trabajo está enteramente enfocado a la Medicina Equina, se encuentra dividido en cinco partes que constan de diferente información. La parte N° II es una resumida redacción de lo que fue la Orientación y Práctica Profesional (OPP), describiéndose los casos más relevantes vistos durante las 368 hs.

En las partes N° III y IV se interioriza sobre el tema del Informe Final "PERFUSIÓN REGIONAL ENDOVENOSA DE ANTIMICROBIANOS EN EXTREMIDADES DEL EQUINO" dónde se describe la técnica de tal manera que pueda ser comprendida por el estudiante y seguramente llevada a cabo por los Médicos Veterinarios que consideren la necesidad de aplicar éste tipo de tratamiento. Se encuentran casos clínicos donde se demuestran los resultados de dicha técnica.

Para finalizar en la parte N° V se señalan las consideraciones finales respecto a la práctica de las OPP y la bibliografía utilizada.

Introducción

El ingreso a la carrera de Medicina Veterinaria se dio por un especial interés en la producción y clínica de equinos y bovinos. Durante el desarrollo de la carrera la mayor inclinación y dedicación fue dirigida a la especie equina.

Según el Plan de Estudios de Medicina Veterinaria, para poder obtener el título, durante el segundo cuatrimestre de sexto año se debe realizar la denominada Orientación y Práctica Profesional (OPP) obligatoria. Consta de un total de 368 horas en las diferentes asignaturas que conforman los contenidos de cada una de las OPP enfatizando en los aspectos prácticos de todas ellas.

Al final de la OPP seleccionada, que en este caso se trata de Medicina de Grandes Animales con orientación a Medicina del Equino, se debe presentar un Informe Final. Dentro de él se recomienda profundizar en un determinado tema, a libre elección, referido a alguno de los contenidos o casos clínicos observados en la OPP.

En el presente Informe se profundizó sobre el tema: Perfusiones regionales antibióticas endovenosas.

Dicha elección de OPP, se debió al particular interés en obtener conocimientos teóricos y prácticos de la Medicina Equina que puedan luego ser utilizados en la vida laboral, profesional y académica.

La OPP se llevó a cabo en diferentes etapas, lugares geográficos y profesionales como supervisores de las actividades:

1- Medicina deportiva:

   A cargo del Médico Veterinario José María Gorriti. Se cumplieron un total de 44 horas, en diferentes "*stud*" de la zona de Valle Medio (Rio Negro). Se complementó con un viaje a Sierra Grande, San Antonio, Viedma y General Conesa.

2- Medicina Reproductiva:

   Bajo la conducción de la Médica Veterinaria Florencia Cubitto. Se realizaron dos viajes al harás "*LefKawell*" ubicado en General Guerrico (Alto Valle- Rio Negro), el cual se aboca a la reproducción y cría de caballos sangre pura de carrera (SPC). Se efectuaron un total de 16 horas en dicha etapa.

3- Medicina General:

A cargo de los profesores Médicos Veterinarios: Carlos Arzone, Ariel Kowlowsky y la Tutora de la OPP MV Mariela Heredia. Las actividades se llevaron a cabo en el Hospital Escuela de Medicina Veterinaria, la sede de la Universidad Nacional de Rio negro situada en Pacheco 460, el Club Hípico de Choele Choel y una chacra de Luis Beltrán. Se cumplieron un total de 54 horas.

4- Medicina Quirúrgica:

Realizada en la sede de la Universidad Nacional de La Pampa, facultad de Ciencias Veterinarias, ubicada en la ciudad de General Pico. Las cirugías fueron realizadas por el Médico Veterinario cirujano diplomado Mauro Verna y su equipo de trabajo. Se trató de una jornada de 2 días intensivos en los cuales se tuvo acceso a las diversas áreas del quirófano, pudiendo observar diferentes abordajes quirúrgicos.

5- Clínica General y Reproductiva:

Desarrollada en el Harás "La Picasa" ubicado en cercanías a la localidad de Washington, al sur de la provincia de Córdoba. Dicho establecimiento pertenece a la firma "La Dolfina" de Adolfo Cambiasso. Quien facilitó las prácticas y ofició de guía fue el Médico Veterinario Juan Pablo Galeano, primer egresado de la Escuela de Medicina Veterinaria de la UNRN. A su vez la pasantía fue supervisada por el Médico Veterinario Sergio Giliberti, administrador de dicho establecimiento.

El Harás tiene una población de más de 2.000 (dos mil) equinos, entre los cuales se encuentran: yeguas vacías, yeguas gestantes (madres y receptoras), potrillos al pie de la madre, destetes, cría, potros en doma, jugadoras, caballos de andar, padrillos y potrancas de remate dentro del circuito polero. Además hay un lote de equinos de descarte, caballos percherones y cuarto de milla utilizados para trabajar y recreación, como así también un lote de petisos.

El establecimiento está dividido por lotes según categorías, en el casco del mismo se encuentra un sector llamado de "enfermería" que consta de 20 corrales individuales, 1 corral grande, 1 toril con manga y 2 mangas techadas. La mayoría de las prácticas se llevaron a cabo en éste sector debido a que en el mismo se realizan internaciones y se reciben los animales afectados que se traen desde el campo

Fotografía N° 1. Sector de Enfermería, se observa parte de los corrales individuales. Fuente: Propia.

Fotografía N° 2. Mangas de revisación general situadas en sector enfermería. Fuente: Propia.

El casco consta también de dos galpones en los cuales se alojan las potrancas que irán a remate, durante la estadía se estabularon un total de 36 hembras entre 1.8 y 2.3 años, a las cuales se les revisaba constantemente y controlaba la ganancia o pérdida de peso, el manto piloso, presencia de manqueras o rengueras, entre otras particularidades muy específicas de la actividad.

Cercano a enfermería y a los galpones de remate se encuentra la "farmacia" donde se almacenan todos los insumos necesarios para poder realizar curaciones, tratamientos, desparasitaciones, vacunaciones y mantenimiento de los equinos.

Cabe destacar que el lugar no posee ecógrafo, equipo de rayos y ningún otro equipamiento que permita realizar estudios complementarios, lo cual por momentos resultó una desventaja ante ciertos casos clínicos pero a la vez resultó beneficioso el poder aplicar la clínica desde la observación, la anamnesis, la revisación clínica y el pensamiento.

En el harás "La Picasa" se cumplimentaron las horas restantes 250 (doscientas cincuenta) de la OPP

Al finalizar las cuatro etapas antes mencionadas fue posible realizar Clínica General y Reproductiva durante tres días con la MV Mariela Heredia, en diferentes lugares con equinos, muy cercanos a la ciudad de Córdoba. Además, se participó de las Jornadas de Actualización en Ciencias Veterinarias, organizadas por el Colegio Médico Veterinario de la Provincia de Córdoba, realizadas en la localidad serrana de Villa Giardino, Córdoba(17, 18 y 19 de Noviembre de 2017).

Descripción y estadística

Con el objetivo de una descripción más ordenada y precisa de los diferentes casos clínicos vistos durante las OPP, se procedió a la clasificación de los mismos según detalle (Ver Gráfico N° 1):

- Patologías Músculo- Esqueléticas: 13 casos
- Patologías Articulares: 15 casos
- Cólicos: 3 casos
- Odontología: 2 casos
- Patologías Oculares: 3 casos
- Patologías Respiratorias: 8 casos
- Cirugías: 8 casos
- Patologías Reproductivas y Neonatología: 11 casos
- Heridas: 8 casos
- Dermopatías: 3 casos
- Alergias: 2 casos
- Patologías Nerviosas: 1 caso
- Ecografías: 7 casos

- Rayos: 5 casos

Gráfico N° 1

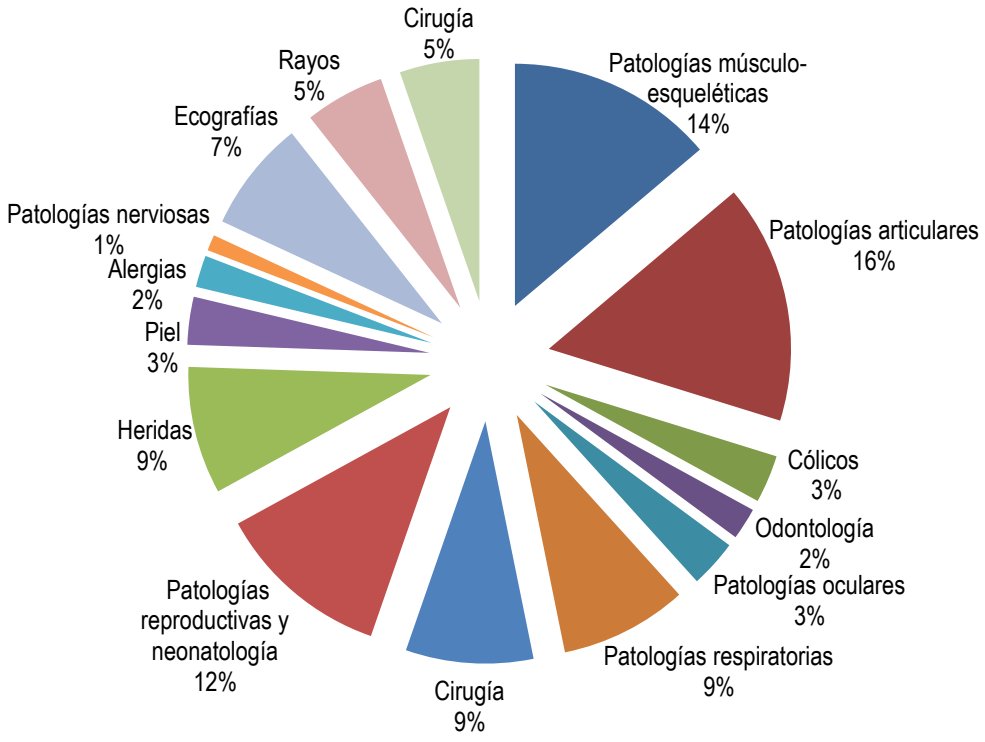

Estadística de casos clínicos vistos en las OPP durante las diferentes etapas.

Además de los 89 casos anteriormente mencionados y clasificados, cabe destacar que durante el mes de estadía en "La Picasa" se llevaron a cabo tareas de sanidad: vacunaciones, desparasitaciones y control de Adenitis equina debido a que es una enfermedad endémica de dicho harás, también se ejecutaron tres necropsias y dos eutanasias.

Casos clínicos relevantes

A continuación, se describen brevemente algunos Casos Clínicos de mayor relevancia vistos durante la OPP.

Caso Clínico N° 1

Fotografía N° 3: Yegua con posible ruptura de tendón prepúbico, alojada dentro de un box. Fuente: Propia.

Reseña:

- Nombre: My Girl
- Especie: Equino.
- Raza: Polo Argentino.
- Sexo: Hembra.
- Estado fisiológico: Preñada
- Edad: 15 años.
- Pelaje: Zaino.
- Función: Reproducción.

Motivo de Consulta:

Lunes 30 de Octubre de 2018, los recorredores del cuadro N° 7 donde se encuentra uno de los lotes de hembras próximas al parto, encuentran una hembra gestante con dificultad respiratoria que se niega a caminar. La acercan al área de enfermería.

Examen clínico::

Al llegar se la observó con dificultad para movilizarse, se negaba a caminar, el sensorio se encontraba deprimido, con expresión facial ansiosa y manifestación de dolor. Marcado edema ventral posterior.

Sus parámetros eran los siguientes:

- FC: 85
- FR: 39
- T°C: 38.6° C
- Mucosas aparentes: Pálidas, secas y con pérdida de brillo.

Se constató que faltaban aproximadamente 14 días para la fecha probable de parto.

Diagnóstico Presuntivo:

Ruptura del Tendón prepúbico.

Tratamiento:

Se le alojó en un box de los galpones de remate, con agua y comida a disposición. Se realizó sólo tratamiento del dolor con Flunixin de Meglumine y Tramadol. Mediante tacto rectal se constató que el potrillo estaba con vida pero no era posible desencadenar el parto o proceder a una cesárea debido a que las instalaciones no estaban preparadas para recibir un potrillo prematuro y tampoco se contaba con los insumos necesarios.

Evolución:

La yegua no respondió a la analgesia. Su frecuencia respiratoria y cardiaca aumentaron con el pasar de las horas, llegando a una FC de 110 y una FR de 62 luego de 7 horas de su llegada a enfermería. Su temperatura rectal también se fue elevando llegando a los 39.2 °C. Luego de permanecer 26 horas en enfermería se procedió a la eutanasia.

Caso Clínico N° 2

Fotografía N°4. Se observa plegamiento de la piel en diferentes áreas corporales. Fuente: Propia.

Reseña:

- Nombre: “Cartón”.
- Especie: Equino.
- Raza: Mestizo.
- Sexo: Hembra.
- Estado fisiológico: Preñada de 8.5 meses aproximadamente.
- Edad: 18 años.
- Pelaje: Zaino.
- Función: Reproducción- Receptora.

Se encuentra en el campo desde Julio de 2018, llegó como receptora preñada y se le dejó en un lote de centeno de buena calidad junto a otras yeguas gestantes.

Motivo de Consulta:

El día 18 de Octubre de 2017, un recorredor encuentra una yegua a la cual la describe como “rara” y la lleva al sector de enfermería.

Examen clínico:

Se observó plegamiento de la piel con pérdida de elasticidad. Las zonas afectadas eran el lomo, dorso, costillar y cuartos. Al día siguiente carpos y babillas también se vieron afectados, luego la zona de la crin y los ollares. No presentaba prurito, el pelo no se desprendía y no tenía aumento de sensibilidad en las zonas afectadas. El día 24 de octubre comenzó a levantarse la piel afectada. El tejido desprendido y el que se encontraba por debajo de él, se encontraban con falta de humedad. En la parte interna de los ollares se observaron lesiones blanquecinas redondeadas y sobre elevadas. Los parámetros fisiológicos y mucosas eran normales.

Fotografía N° 5. Desprendimiento de piel y marcada sequedad de la misma. Fuente: Propia.

Diagnóstico Presuntivo:

Astenia Dérmica Regional Hereditaria equina (HERDA, en inglés) o Hiperelastosis cutánea. Es un desorden cutáneo hereditario que se observa predominantemente en la raza Cuarto Milla Americano. En ellos, tiene alta frecuencia en equinos jóvenes, asociado generalmente a la primera ensillada del animal. Los caballos presentan lesiones sobre el cuerpo con una distribución inusual, generalmente en las regiones dorsales del animal y con menor frecuencia en los miembros, y no se presenta en la cara ventral.

> Puede parecer que la piel en estas áreas se rompe o se estira con facilidad; sin embargo, ante una inspección muy de cerca, la piel está laxamente fijada a una fascia subyacente, lo que crea el aspecto de un cráter. A menudo, en éstas áreas

se desarrollan seromas y hematomas, los que serían ampollas llenas de suero o sangre. (Bannasch, D. L., y White, S. D., en Robinson y Sprayberry, 2012, p. 791)

HERDA hasta el momento no posee tratamiento efectivo conocido.

Otra patología de la piel que podría ser la causa de tal cuadro clínico es la Esclerodermia, también conocida como Esclerosis sistémica. Es una enfermedad multisistémica poco conocida y difundida a nivel mundial. El Colegio de Dermatología de Japón (2006) afirma***: "Scleroderma (systemic sclerosis, SSc) is a multisystem connective tissue disease characterized by inflammatory, fibrotic, and degenerative changes in the skin and other organs. At present, the pathogenesis of SSc is unknown"*** (p. 364).

Diferentes reportes de Medicina humana relacionan dicha enfermedad con una falla en el sistema inmunitario del paciente, catalogando a la enfermedad como autoinmune.

Diagnóstico definitivo:

No se pudo llevar a cabo el diagnóstico definitivo, pero en base a los signos, HERDA fue descartada por no presentarse hiperelasticidad de la piel, característica fundamental de dicha patología.

La Esclerosis sistémica se mantuvo como el diagnostico presuntivo de elección por coincidencia de lesiones y por estar relacionado a afecciones de sistema inmunitario, se debe recordar que se trata de una hembra adulta, con gestación de 8.5 meses, en la cual puede existir una alteración de su sistema inmunológico debido no solo a la edad sino también a su estado fisiológico.

Tratamiento:

Se la dejó en un corral de enfermería con sombra, agua y comida a disposición.

Se aplicaron tres dosis de progesterona (los días 23 y 30 de octubre, y 6 de noviembre) y Flunixin de Meglumine durante una semana, la primera para evitar un posible aborto por desconocer las consecuencias de tal patología, sobre el feto. Mientras que, el antiinflamatorio y analgésico, para mitigar el eventual dolor.

Se realizaron lavajes de la piel cada semana para evitar acúmulo de suciedad y contaminantes en áreas donde se desprendía la piel.

Se aplicó crema de ordeñe en las áreas resecas.

Evolución:

Se observó pérdida de peso progresiva que no afecto la finalización de la gestación. El parto se desencadeno y llevó a cabo sin dificultad el domingo 26 de Noviembre, el martes 28 fue llevada al campo junto con la cría sin tratamiento alguno.

Durante febrero de 2018 la yegua tuvo una recuperación asombrosa, recobrando totalmente el estado de su piel y manto piloso al llegar el mes de Marzo.

Fotografía N° 6. La paciente horas después del parto, momentos antes de ser llevada al campo junto a su cría. Fuente: Haras "La Picasa"

Conclusión:

La recuperación espontanea es coincidente con la edad en la cual la cría se alimenta de manera importante por sus propios medios, la yegua ya produce una leche de menor calidad y cantidad lo cual le permite recuperar su condición corporal y estado inmunológico. Es coincidente así con una Esclerosis dérmica relacionada al estado inmunológico que la yegua atravesó durante el último periodo de gestación.

Caso Clínico N° 3



Fotografía N° 7: Equino en actitud de "perro sentado" manifestando un intenso dolor abdominal. Fuente: Propia

Reseña:

- Especie: Equino.
- Raza: Polo Argentino.
- Sexo: Hembra.
- Edad: 6 años.
- Pelaje: Zaino.
- Función: Jugadora.

Motivo de Consulta:

Un grupo de recorredores la ven con sintomatología de cólico y la acercan a enfermería.

Examen clínico:

Se observan lesiones en prominencias óseas debido a que el animal se encontró en decúbito quizás por un largo periodo debido al intenso cólico. Su frecuencia cardiaca era de 68 lpm, la frecuencia respiratoria de 39 rpm y la temperatura rectal normal.

Con el pasar de las horas ambas frecuencias fueron creciendo hasta llegar a una FC de 140 lpm y una FR de 58 rpm. La temperatura rectal fue decreciendo hasta los 36.7° C.

Al tacto rectal no se observaron anomalías en un primer momento. Se realizó un primer sondaje negativo, el segundo fue positivo.

La yegua manifestaba mucho dolor, intentaba mantener su peso en la parte caudal de su cuerpo.

Fotografía N° 8: Obsérvese las lesiones producto de las manifestaciones del intenso dolor. Fuente: Propia

Diagnóstico presuntivo:

Cólico anterior de origen desconocido.

Tratamiento:

Se intentó mitigar el dolor mediante Flunixin de Meglumine, al no responder se utilizó Tramadol. No se obtuvo respuesta.
Se realizó un sondaje nasogástrico con el fin de evaluar reflujo, el cual fue abundante y de color verde con restos de pastura. También se efectuó una punción para evaluar líquido peritoneal el cual resultó hemorrágico.
La fluidoterapia se llevó a cabo en todo momento.
Cuando se repite el tacto rectal se percibe una importante acumulación de gas en intestino delgado y ciego.

Evolución:

La yegua no respondió a la analgesia y no fueron útiles ninguna de las maniobras aplicadas para mejorar el cuadro de cólico. Se procedió a la eutanasia con posterior necropsia dónde se constató un vólvulo intestinal.

Fotografía N° 9: Vólvulo intestinal causante de cólico. Fuente: Propia.

Perfusión Regional Endovenosa (PRE) de antimicrobianos en extremidades del equino.

Durante las prácticas realizadas se detectó gran incidencia de las infecciones secundarias en los equinos. En especial en los miembros, tanto anteriores como posteriores, asociadas a heridas o traumatismos. Por lo expuesto anteriormente éste trabajo final profundizará en el uso de Perfusiones antimicrobianas regionales endovenosas en equinos para el tratamiento de infecciones en sus extremidades.

Introducción:

La perfusión regional de antibióticos es una técnica que permite la infusión de una sustancia, en este caso un antibiótico, en una porción del organismo aislada vascularmente, mediante uno o más torniquetes, de la circulación sistémica.

> El fin del tratamiento (loco-regional) de los procesos infecciosos, en los caballos, es la erradicación de la carga bacteriana, la extracción de material extraño, la eliminación de los mediadores de la inflamación y los radicales libres, el alivio del dolor y el restablecimiento de un ambiente normal para promover la cicatrización de los tejidos. El objetivo de la terapia antimicrobiana es alcanzar concentraciones por encima de la concentración inhibitoria mínima en los tejidos infectados, sin inducir efectos tóxicos en el animal. (Lugo, J., en Robinson y Sprayberry, 2012, p. 592)

Durante varios años la administración loco-regional de sustancias antimicrobianas fue considerada perjudicial para el organismo, se consideraba que el uso de soluciones llevaba a un cambio de pH fisiológico considerado nocivo para el tejido/ organismo. Hoy en día y hace ya varios años se conoce que los supuestos efectos perjudiciales fueron excesivamente exagerados. Al contrario, el uso de dicha técnica resulta ser una gran herramienta al momento de resolver infecciones de manera loco-regional.

Bertone y col., (citado por Rubio, 2004) exponen que la administración sistémica de antimicrobianos se mantiene como terapia complementaria importante, pero la administración loco-regional permite conseguir niveles muy superiores a la administración sistémica y ofrece las siguientes ventajas:

1- Mayor seguridad de que los niveles de antibióticos alcanzados en los puntos de infección sean terapéuticos y por lo tanto, el proceso infeccioso se resuelva.

2- Disminución, si no eliminación, del riesgo de desarrollo de gran cantidad de efectos adversos a nivel sistémico que presentan algunos antibióticos, como nefrotoxicidad, ototoxicidad o neurotoxicidad. Éste aspecto posee gran importancia en el caso de pacientes altamente sensibles (potros septicémicos), o en aquéllos que ya posean patologías renales.
3- Al poseer mayor control sobre los niveles alcanzados, y siendo éstos muy superiores a la concentración mínima inhibitoria, se disminuye la posibilidad de aparición de resistencias emergentes.
4- Disminución del coste económico, de interés en el caso de fármacos de elevado precio, lo que posibilita su utilización en animales de gran tamaño como el caballo

Es así, que el uso de la antibioticoterapia regional resulta ser una práctica que aplicada a la Medicina Veterinaria de los equinos es capaz de demostrar grandes resultados y ser económicamente beneficiosa para el productor debido a que las dosis se reducen cuando se trabaja de manera regional versus sistémica. A la vista del propietario los resultados suelen ser asombrosos, debido a que con sólo una o dos aplicaciones en la mayoría se los casos se ven resultados sorprendentes. En cuanto al animal, su pronta mejoría le permite retomar su estado de buena salud en un menor lapso de tiempo, permitiendo en muchos casos volver a su actividad más prontamente. El Médico Veterinario que utilice ésta técnica obtendrá grandes resultados con casi una nula posibilidad de ver efectos adversos por toxicidad farmacológica en sus pacientes.

Además de la perfusión regional de antibióticos, existen hoy en día varios métodos que poseen su misma finalidad, ellos son:

1- Infiltración local directa: Se trata de la administración intrarticular de antibióticos, utilizada comúnmente en el tratamiento de artritis infecciosas tempranas.
2- Implantes de liberación lenta no biodegradables. Polimetilmetacrilato: se colocan en el foco de infección una vez que éste ha sido desbridado, pudiendo ser colocados de manera intrarticular. Pueden quedar *in situ* de forma permanente si no se encuentran interfiriendo en la superficie articular o con alguna otra estructura.
3- Implante de liberación lenta biodegradable: Se utilizan polímeros bioabsorbibles como colágeno, glicósidos, polianhídridos, ácido poliláctico, ácido sebácico, fosfato tricálcico y cemento óseo de carbonato de calcio. El implante permite una liberación del fármaco más prolongada y en cantidades mayores que los implantes no biodegradables.
4- Bombas de infusión mantenida:

Baxter, Lescun y col., (citados por Rubio, 2004) describen que se trata de pequeños dispositivos, los cuales se disponen en localización subcutánea o sobre la piel. Poseen un catéter que se prolonga hasta el interior del foco séptico o la articulación infectada, a través del cual se libera el antibiótico.

Historia de la perfusión regional

En el año 1886 Alms, realiza una publicación sobre la administración de anestésicos locales mediante aplicación endovenosa, describiendo como dato interesante: "analgesia en el territorio de la misma".

August K.G. Bier, Cirujano y asistente de J Von Esmarch, en 1908 presentó su método: "Anestesia regional endo-venosa" para provocar analgesia en un miembro.

Cousins (citado por la Federacion Argentina de Asociaciones, Anestesia, Analgesia y Reanimación, 2016) relata que el estudio original efectuado en 134 pacientes, consignaba que: "… después de exanguinar el miembro afectado con una venda de Esmarch, se coloca un torniquete a cuatro dedos por encima de la articulación del codo y otro distal al sitio de la operación y se expone una vena superficial, que se canaliza, y se administran 100 ml de novocaína al 0,5% o 0,25%".

El método adquirió una increíble notoriedad en su época, pero cayó en desuso y subestimó debido a los acontecimientos de complicaciones producto de la liberación de novocaína en el torrente sanguíneo.

En 1936, Holmes reintroduce la técnica de August Bier. En 1944 Adams, reporta un artículo de revisión. En 1955 Momburg, modifica la técnica con un doble torniquete hemostático y es así como la técnica fue avanzando, ganando la confiabilidad y previsibilidad que conserva hasta el momento.

Entre los años 1950 y 1960 la técnica fue utilizada para la administración de fármacos citostáticos en oncología y antibióticos en procesos sépticos.

Antalovsky; Avemann; Prentice y col.,(como se citó en Rubio, 2004) destacan que la introducción de la técnica en Medicina Veterinaria data de la década de los años 60, primeramente se utilizó con el fin de conseguir anestesias regionales de áreas distales de los miembros luego se trataron infecciones localizadas.

Es así como el uso de las perfusiones regionales endovenosas de antibióticos datan de hace más de 50 años en la Medicina Veterinaria, con grandes resultados y al alcance de todos.

Características de la Perfusión Regional (PR):

La técnica de perfusión regional endovenosa permite la liberación de grandes concentraciones de antibiótico en una región seleccionada del miembro. Resulta ser una técnica medianamente sencilla de realizar y que ofrece todas las ventajas mencionadas anteriormente para los sistemas de administración regional de antimicrobianos, por lo cual cumple con el objetivo de alcanzar concentraciones por encima de la concentración mínima inhibitoria en los tejidos infectados, sin provocar efectos tóxicos en el animal.

Finsterbush y col., (citados por Rubio Martínez 2004) destacan que mediante la técnica de perfusión regional, el antibiótico elegido alcanza los tejidos mediante la difusión a partir del compartimiento o lecho vascular próximo, las altas concentraciones de antimicrobiano que se alcanzan en el lecho vascular son generadoras de un gradiente de concentración elevado entre el espacio intravascular y los tejidos (liquido sinovial, huesos, tejidos blandos).En consecuencia, se posibilita el pasaje del antibiótico al área afectada, incluyendo aquellos tejidos poco vascularizados donde se encuentran protegidas las bacterias.

Langer y col., (citados por Rubio Martínez 2004) explican que durante la perfusión regional se produce una dilatación de los capilares venosos, las vénulas post-capilares y los vasos linfáticos, lo que origina una relajación de los contactos entre las células endoteliales y entre los pericitos, con la consiguiente aparición de pequeños espacios o defectos en la pared vascular que permiten una mayor difusión, sin producirse daños celulares. Las arteriolas, por su parte, no contribuyen en el proceso de la difusión.

El aislamiento circulatorio del sitio anatómico afectado se consigue mediante el uso de torniquetes, pudiendo utilizarse un único torniquete proximal al sitio a tratar, o dos torniquetes, uno posicionado en proximal y otro en distal al sitio infeccioso.

"La perfusión regional no puede utilizarse en articulaciones situadas por encima del carpo/ tarso debido a la imposibilidad de aplicar un torniquete en esas zonas" (Joanne, H.P., en Bradford Smith, 2010, p.1203).

Indicaciones

El uso de la perfusión regional endovenosa (PRE) depende de diferentes factores: el tipo de tejido al que se quiere tratar, el acceso a una vena periférica, la disponibilidad de los insumos necesarios y la presencia del Médico Veterinario. Dicha técnica es la de más fácil y rápida

aplicación comparada con las demás formas de administraciones loco- regionales de antibióticos, además no requiere equipamiento específico y la vena puede ser cateterizada en un sitio distal al foco de infección. Cabe destacar entonces que la PRE está indicada en todo proceso séptico que involucre estructuras que puedan ser aisladas mediante un torniquete proximal, es aconsejable su aplicación por parte del médico veterinario debido a los grandes resultados en tiempos no prolongados y con una suma de dinero accesible al propietario.

Lugo, J., en Robinson y Sprayberry, 2012, afirma que cuando hay un grave edema de tejidos blandos o cuando las venas no son fácilmente accesibles, la perfusión intraósea es probablemente la mejor opción y que debido a que después de la administración intraarticular se pueden lograr concentraciones de antimicrobianos en el líquido sinovial sustancialmente más altas que con la perfusión regional endovenosa o intraósea. Dicha vía puede ser más efectiva, para el tratamiento de la sinovitis séptica. Igualmente, los autores mencionados han tenido éxitos en el tratamiento de la artritis séptica mediante la técnica de PRE.

La PRE puede ser utilizada con facilidad con el caballo en estación utilizando sedación del mismo y/o bloqueos perineurales, como así también con anestesia general (utilizada generalmente en quirófanos).

Moore et al., (citados por Alves Rodrigues, 2014) refieren que el estímulo proporcionado con la compresión aplicada por el torniquete puede ser incómodo y puede requerir una dosis adicional de sedante, el bloqueo o la administración perineural de anestésico local antes de la perfusión.

Uso de torniquetes

"Proper tourniquet placement is the most important aspect of a successful perfusion to avoid loss of antibiotics into the systemic circulation" (Santschi, Adams y Murphey, 1998, p. 199).

Como torniquetes para perfusiones regionales en animales se han utilizado vendas elásticas, como lo es la venda de Esmarch, y también torniquetes neumáticos, el ancho de dicho vendaje debe encontrarse entre los 5 a 12 cm. Grice y col., (citados por Rubio Martínez 2004) determinan que el torniquete neumático permite un mejor control de la técnica y la presión ejercida, ésta es aplicada de forma más uniforme y la probabilidad de producir daños tisulares es menor). Es de considerar que su elevado costo resulta prohibitivo en la mayoría de los casos. Por otro lado, Dietz, Palmer y Murphey (citados por Rubio Martínez 2004) firman que la venda de Esmarch o vendas con elasticidad similar, han mostrado ser efectivas para restringir el retorno

venoso de la extremidad del caballo cuando se aplican a nivel de metacarpiano proximal, y su costo es significativamente inferior.

El torniquete debe evitar pérdidas de la solución antibiótica administrada hacia la circulación general y esto depende de algunos factores: anchura y presión del torniquete, velocidad de inyección, punto desde donde se realiza la infusión, la realización o no de exanguinación previa y las características del paciente.

Grice y col., (citados por Rubio Martínez 2004) destacan que los torniquetes anchos, una tasa de inyección lenta y la realización de una exanguinación previa, reducen la probabilidad de que se produzcan pérdidas. No obstante, es sabido los buenos resultados que se han obtenido con torniquetes más angostos, pero cabe destacar que no resulta correcto el método aplicado de esta manera, debido a que resulta ser más traumático para los tejidos.

Por último, en cuanto a la aplicación del torniquete, es necesario destacar que, si el caballo se encuentra de pie, se recomienda aplicar pequeños rollos de gasa, tela o algodón en los espacios que quedan determinados por los tendones flexores a fin de que el torniquete aplicado logre la total oclusión del sistema venoso. Esto es de total utilidad cuando el torniquete se encuentra sobre la vena cefálica o safena.

Como ya fue mencionado, se pueden utilizar, según criterio profesional, uno o dos torniquetes, dependiendo de la posibilidad de aplicar ambos y del lugar anatómico afectado.



Fotografía N° 10. Uso de un único torniquete. Fuente: Propia.

Fotografía N° 11. Uso de dos torniquetes. Fuente: Propia.

Fármacos. Tipos, dosis, volúmenes, velocidad y tiempo.

> Los antimicrobianos administrados con mayor frecuencia por medio de la perfusión regional son la amikacina y la gentamicina, debido a que su acción depende de la concentración y tienen buena eficacia contra la mayoría de los patógenos que causan infecciones en los miembros de los caballos (Lugo, J., en Robinson y Sprayberry, 2012, p. 592)

Existen además otros fármacos que han sido utilizados como la Penicilina G potásica, Ampicilina, Ceftiofur, Vancomicina y Enrofloxacina entre los reportados por quienes utilizan la técnica.

Es importante que el fármaco elegido sea hidrosoluble, debido que para su utilización se debe disolver en solución salina al 0,9% de NaCl o de Ringer. Además, es fundamental que esté formulado para ser aplicado de manera endovenosa.

La dosis del antimicrobiano a utilizar es variable y se encuentra entre los 150 mg a 1 g diluidos generalmente en NaCl al 0,9%. Si bien Robinson and Sprayberry en su publicación realizada en el libro "Medicina Equina", en el año 2014 proponen valores de Ampicilina de hasta 9 g y de Ceftiofur hasta 2 g, entre otros fármacos citados. Ver imagen N° 1.

Dosis de antimicrobianos comúnmente administrados por perfusión regional en el miembro

Fármacos	Dosis
Gentamicina	100 mg–1 g
Amikacina	125 mg–1 g
Ampicilina	9 g
Timentina	125 mg–1 g
Penicilina potásica	10^6 units–10×10^6 units
Ceftiofur	1–2 g
Enrofloxacina	1,5 mg/kg
Vancomicina	300 mg

Imagen N° 1. Extraída de Robinsson y Sprayberry en "Medicina Equina vol.6", 2012.

En cuanto al volumen total a perfundir no hay datos específicos al respecto, pero se utiliza de manera general un volumen total de 35-60 ml de solución (Lugo, J., en Robinson y Sprayberry, 2012, p. 592). La elección del volumen total a perfundir será evaluado por el veterinario actuante dependiendo fundamentalmente del tamaño y miembro a tratar, de la utilización de uno o dos torniquetes y del paciente (adultos, potros, potrillos).

Butt y col., (citados por Rubio Martínez 2004) determinan que la infusión de la solución se puede realizar en forma de bolo durante un tiempo variable de 2-10 minutos.

Whitehair y col.; y Scheuch y col., (citados por Alves Rodríguez 2014) establecen una velocidad uniforme y controlada durante un tiempo más prolongado, normalmente 2 ml/min. La administración de la solución puede ser realizada mediante una bomba de infusión o de manera manual.

"La velocidad de infusión debe ser lenta, de aproximadamente 5 minutos" (Lugo, J., en Robinson y Sprayberry, 2012, p. 593).

Diferentes autores, determinan un tiempo de permanencia del torniquete de aproximadamente 30 minutos estableciéndolo como clínicamente práctico y eficaz.

Kettner y col., (citados por Alves Rodrigues, 2014) disertan que utilizaron períodos más largos (hasta 1 hora) sin mostrar efectos adversos.

"Después de la infusión, el torniquete se deja en posición durante 20-30 minutos. El procedimiento se repite cada 24 horas durante 3 a 5 días, o según sea necesario" (Lugo, J., en Robinson y Sprayberry, 2012, p. 593).

Técnica

La PRE como ya se mencionó anteriormente puede realizarse con el animal en estación o en decúbito dependiendo de método de sujeción que se utilice. En primera instancia se debe seleccionar el sitio sobre el cual se trabajará, seleccionando la vena a utilizar y los probables sitios de colocación del torniquete o los torniquetes en caso de utilizar dos.

Las diferentes opciones de venas a elegir son:

1- Vena Cefálica: Situada en el miembro anterior y se emplea cuando se va a perfundir distal al tercio distal del radio.

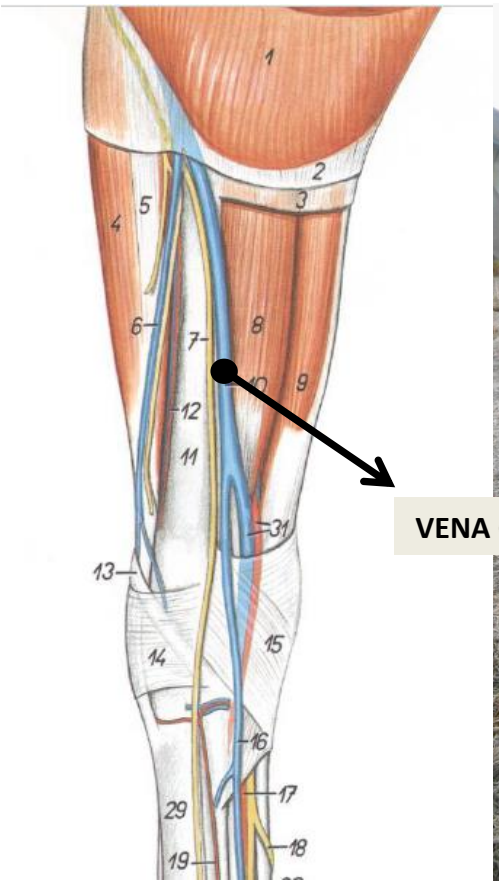

Imagen N° 2: Anatomía Miembro Posterior. Obsérvese la Vena Cefálica. Fuente: Peter Popesko en "Atlas de anatomía topográfica de los animales domésticos".

Fotografía N° 13: Canalización Vena Cefálica. Fuente: Propia

2- Vena Digital: Se utiliza cuando la perfusión se va a realizar distal a la región del metacarpo/ metatarso del pie.

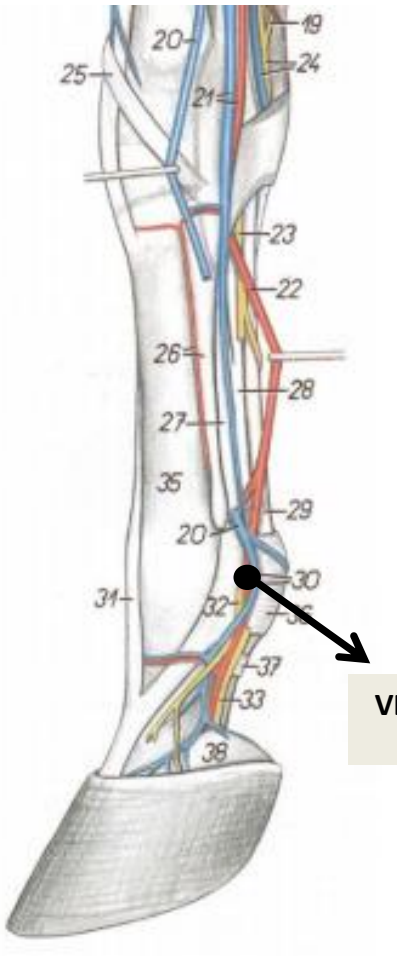

Imagen N° 3: Anatomía del dedo equino. Obsérvese la Vena Digital Lateral. Fuente: Peter Popesko en "Atlas de anatomía topográfica de los animales domésticos".



Fotografía N° 14: Vena Digital Lateral canalizada. Fuente: Propia.

3- Vena Safena: Localizada en el miembro posterior, se utiliza cuando la perfusión se va a realizar distal al tercio distal de la tibia.

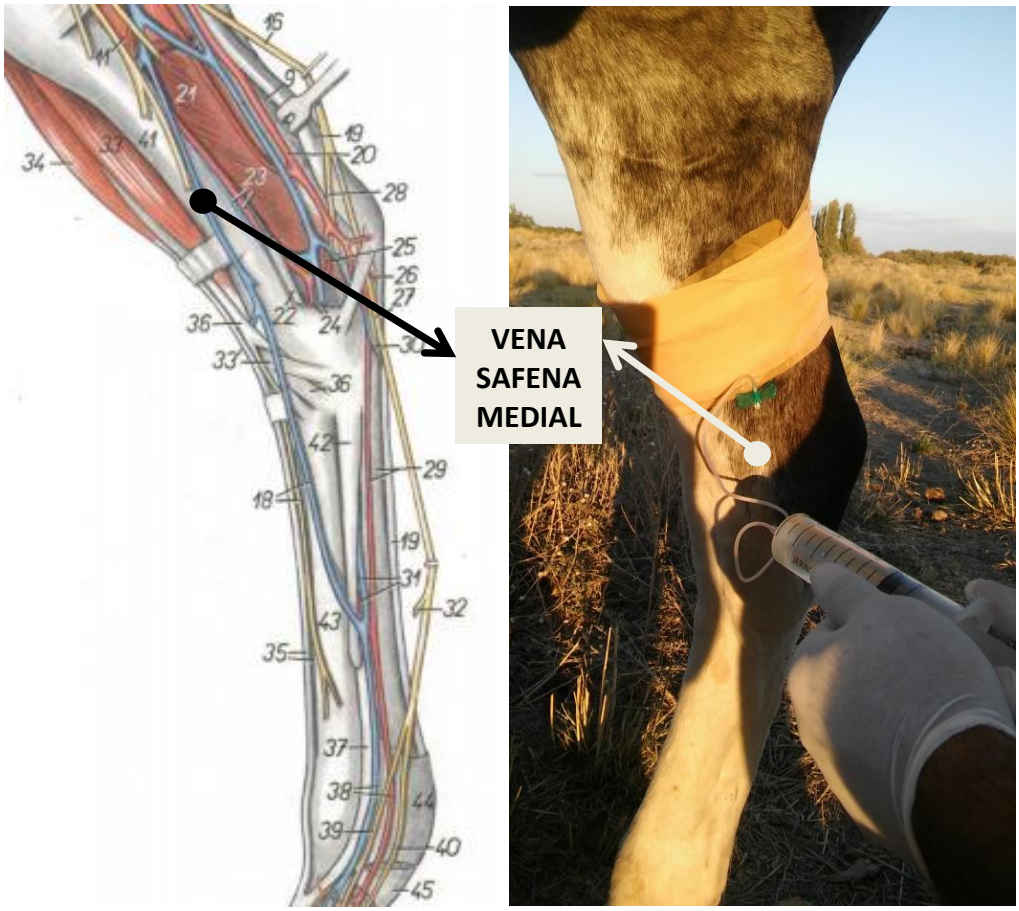

Imagen N° 4: Anatomía del miembro posterior. Fuente: Peter Popesko en "Atlas de anatomía topográfica de los animales domésticos".

Fotografía N° 15: Vena Safena canalizada. Fuente: Propia.

> No obstante, se puede utilizar cualquier vena superficial que quede expuesta, después de haber colocado el torniquete. Una vez preparado el sitio en forma aséptica, se introduce un catéter de tipo mariposa calibre 23 en la vena elegida y se infunde lentamente la solución elegida (en unos 5 minutos). Para los vasos más grandes, se puede emplear un catéter IV calibre 20 de 2,54 cm (…). Para evitar la extravasación de la solución y los efectos adversos asociados, el catéter debe permanecer en posición hasta que el torniquete sea liberado. (Lugo, J., en Robinson y Sprayberry, 2012, p. 593)

Una práctica muy utilizada al momento de realizar la técnica de PRE es la exanguinación o sangrado antes de comenzar con la infusión. Se puede utilizar un vendaje de Esmarch comenzando desde el torniquete distal (en el caso de utilización de dos torniquetes) o desde el extremo distal de la extremidad en el caso de un único torniquete.

Es recomendable realizar la cateterización de la vena a utilizar de manera previa a la exanguinación debido a que por efecto del sangrado la vena queda colapsada y resulta más complejo cateterizarla.

Richardson (citado por Rubio Martínez, 2004) determina que se pueden utilizar agujas de mariposa o catéteres intravenosos, normalmente de 18G-20G para caballos adultos, y 22G para potros. La utilización de calibres inferiores (26G) produce un daño menor al vaso sanguíneo, lo que es conveniente si se van a realizar perfusiones repetidas.

Aplicación de PRE antibióticas en casos reales

A continuación se describirán brevemente 4 casos clínicos con diferentes características vistos durante las OPP en los cuales se aplicó la técnica de perfusión regional endovenosa de antibióticos. Todos los casos fueron desarrollados en el haras La Picasa, descripto anteriormente.

Caso clínico N°1

Reseña:

- Nombre: Lapa x Millonario
- Especie: Equino.
- Raza: Polo Argentino.
- Sexo: Hembra.
- Edad: 8 meses.
- Pelaje: Alazán.

Descripción del caso:

La potranca fue localizada en el campo con uno de sus miembros anteriores en elevación y con una gran deformidad, fue acercada a la zona de enfermería por los recorredores. Se constató la afección de su miembro anterior derecho, observándose la tumefacción de la extremidad. La manifestación de dolor era muy marcada, presentando una claudicación 4/4, a la palpación había presencia de dolor e hipertermia local a lo largo de la extremidad. Además presentaba decaimiento, inapetencia, aumento de la frecuencia cardiaca y respiratoria. No se constató hipertermia mediante la toma rectal de dicho parámetro.

El diagnostico presuntivo y por el cual se inició el tratamiento fue: celulitis infecciosa. Ésta patología se define como una inflamación difusa debido a una infección bacteriana de los tejidos subcutáneos (dermis). Su presencia es común en los equinos y guarda relación generalmente con heridas, golpes, aplicaciones medicamentosas y picaduras de insectos.

Tratamiento realizado y resultados:

Se inició con una terapia sistémica durante 3 días de 6,6 mg/kg c/24 hs. de Gentamicina EV; 2 aplicaciones separadas por 24 hs de 10.000 UI/ kg de Penicilina y Estreptomicina (Estreptopendiben) IM.

Además se realizaron 2 aplicaciones de Amikacina mediante perfusión regional endovenosa. Ambas perfusiones se hicieron con 500 mg totales cada una de dicho antibiótico diluidos en 60 ml de solución fisiológica al 0,9 %. Se realizó un solo torniquete en proximal del antebrazo y se canalizó la vena cefálica mediante un catéter mariposa 21G x 3/4´´. Ambas aplicaciones se realizaron en no más de 10 minutos cada una y el torniquete y el catéter se dejaron en posición durante 30 minutos en cada ocasión. No se realizó exanguinación.

Foto N° 16: Potranca con celulitis infecciosa como diagnóstico presuntivo. Fuente propia.

Los resultados comenzaron a notarse al día siguiente, observándose una notable mejora de la deformación de la extremidad, la hipertermia local y el dolor a la palpación mejoraron notablemente. La claudicación mejoró, pasando a ser 2/4.

Foto N° 17: Potranca tras un día de tratamiento. Obsérvese la notoria mejora de la extremidad. Fuente propia.

Finalizada la antibioticoterapia la potranca regresó al campo sin presentar ninguna de las alteraciones con las que llegó a enfermería.

Caso clínico N° 2

Reseña:

- Nombre: Zapato
- Especie: Equino.
- Raza: Mestizo.
- Sexo: Macho.
- Edad: 6 años.

- Pelaje: Zaino
- Actividad: Trabajo

Descripción del caso

El equino se utiliza para trabajar en el campo, sufrió un trauma con un alambre hace un par de días, lo intentaron tratar con curabicheras cicatrizante y no mejoró, además comenzó a claudicar de manera más evidente y entonces consultan a los veterinarios del Haras La Picasa.

Se observó una herida profunda en el miembro anterior izquierdo que involucraba a los bulbos de los talones con exposición del cartílago alar lateral de la extremidad. La claudicación era muy marcada (3/4), presentada hipertermia local, dolor y deformación.

Fotografía N° 18: Herida profunda con presencia de tejido de granulación. Fuente: Propia

Tratamiento realizado y resultados

En cuanto a la terapia antibiótica realizada, se optó por aplicar un tratamiento regional endovenoso de Gentamicina a una dosis de 500 mg totales por una única vez, dichos miligramos diluidos en 30 ml de solución fisiológica al 0,9%. La perfusión se llevó a cabo mediante la

canalización de la vena digital del miembro afectado a través de un catéter mariposa 21G x 3/4´´, luego de colocar un torniquete en el tercio distal del metacarpo. Se acompañó con una terapia antibiótica sistémica de 10.000 UI/ Kg de Penicilina y Estreptomicina (Estreptopendiben) durante 3 días.

Además, se realizó desinfección de la zona diariamente, vendajes durante aproximadamente 8 días y control de la cicatrización.

Luego de 12 días de tratamiento el caballo pudo volver a retomar de a poco su actividad.

Caso clínico N° 3

Reseña:

- Nombre: Hueso
- Especie: Equino.
- Raza: Polo Argentino.
- Sexo: Hembra.
- Edad: 6 años.
- Pelaje: Alazán.
- Actividad: Jugadora.

Descripción del caso

La yegua hace 2 meses poseía una herida en el miembro posterior izquierdo con exposición de la cara dorsal del gran metatarsiano. Se trató mediante vendajes, estimulantes de la cicatrización/ granulación, antibióticos, etc. Se observó cicatrización que nunca llegó a cubrir el hueso expuesto.

La claudicación era muy marcada (4/4) del miembro afectado. Al palpar el hueso expuesto se pudieron percibir "crepitaciones" del mismo y un intenso dolor local. Además se observó el cambio de color del tejido óseo, tornándose cada vez más oscuro.

Tratamiento realizado y resultados

Además de la antibioticoterapia que se le administraba, se complementa con perfusiones regionales del miembro afectado para tratar una posible infección localizada en el gran metatarsiano.

Se aplicó 1 gramo de Gentamicina diluida en 60 ml de solución fisiológica al 0,9% de manera

regional a través de la vena Safena, durante 3 días. Se administró con un catéter mariposa 21G x 3/4´´, se colocó un único torniquete ubicado en proximal de la pierna.

Fotografía N° 19: Exposición del gran metatarsiano. Fuente: Propia

Fotografía N° 20: Perfusión regional endovenosa. Fuente: Propia.

Luego de aplicada la terapia regional durante 3 días se produjo el desprendimiento del periostio del tejido afectado, dando lugar en 24 horas al cubrimiento en un 80% del hueso expuesto con tejido de granulación.

Fotografía N° 21: Desprendimiento de periostio. Fuente: Propia

Fotografía N° 22: Obsérvese la formación de tejido de granulación. Fuente: Propia

El dolor local fue disminuyendo con cada aplicación de Gentamicina.

Caso clínico N° 4

Reseña:

- Nombre: Alambre
- Especie: Equino.
- Raza: Polo Argentino.
- Sexo: Hembra.
- Edad: 7 años.
- Pelaje: Zaino.
- Actividad: Jugadora.

Descripción del caso

Jugadora que ingresó al sector de enfermería por herida traumática realizada con un alambre en su miembro posterior derecho, la misma recibió tratamiento durante varios meses con buenos resultados en cuanto a la resolución de la solución de continuidad. Al momento de darle el alta se la evaluó de manera dinámica y por accidente choco un alambre y se reabrió la herida, desde ese momento la cicatrización de la misma fue complicada.

Fotografía N° 23: Obsérvese la antigua cicatriz sobre la que tiene lugar la nueva solución de continuidad. Fuente: Propia.

Se detectó un retraso en la cicatrización, al explorar el miembro afectado se percibió calor, dolor e inflamación de la región metacarpiana.

Tratamiento realizado y resultados

Se procedió a la aplicación de 500 mg totales de Amikacina mediante una perfusión regional realizada con un catéter mariposa 21G x 3/4´´ colocado sobre la vena safena del miembro afectado. La dilución del antibiótico se hizo en 60 ml de solución fisiológica al 0,9%. Tanto el catéter como el torniquete se dejaron en posición durante 30 minutos. La terapia se mantuvo 3 días consecutivos.

Fotografía N° 24: Perfusión regional a través de la vena Safena. Fuente propia.

Al finalizar la terapia, los signos de inflamación disminuyeron y la cicatrización mejoró.

Complicaciones de la PRE

Lo que resulta más cuestionable en cuanto a la PRE es el uso del torniquete, elemento imprescindible para realizar la técnica, y sus efectos a nivel local.

Es así que en Rubio Martínez, 2004, en su tesis de doctorado cita el siguiente apartado:

> "La aplicación de un torniquete es causa de alteraciones tisulares regionales como hipotermia, hipoxia, acidemia, daño muscular, descenso de la velocidad de conducción nerviosa, neuropatías, edema de la extremidad, incremento de la creatin-fosfoquinasa y del ácido láctico y mayor tendencia al sangrado (Blass y Moore, 1984; Hurst y col, 1981). Sin embargo, estos cambios no se presentaron o lo hicieron en grado muy leve tras la aplicación de un torniquete a caballos durante 120 min (Scott y col, 1979). Sí se ha descrito el desarrollo de hipertensión sistémica por parte del caballo, situación que requiere la liberación del torniquete (Abrahamsen y col, 1989; Copland y col, 1989)."

Otra de las posibles complicaciones de la PRE está asociada a su uso en potros para el tratamiento de artritis u osteomielitis séptica, en el cual se vio la relación del tratamiento con la aparición de focos infecciosos secundarios. De tal manera que algunos autores recomiendan el uso de la técnica de perfusión regional en neonatos solamente cuando la terapia sistémica o convencional no resulte efectiva, evitando así hacer un uso desmesurado de la técnica en animales que podrían sufrir efectos secundarios. Igualmente es sabido que la técnica de PRE debe ser llevada a cabo junto con una terapia sistémica para la obtención de mejores resultados y además para evitar posibles focos secundarios de infección. En los caballos adultos sin embargo, estos efectos indeseables no se han descrito y se puede realizar la aplicación de soluciones antibióticas de manera loco-regional sin la necesidad de realizar aplicaciones sistémicas.

> El autor ha usado la perfusión regional IV como única vía para la administración de antimicrobianos en varios caballos afectados con artritis séptica. La infección se resolvió en todos los caballos. La perfusión regional del miembro se realizó en 7-10 aplicaciones, a intervalos de 24-36 horas, con amikacina, cefotaxina o enrofloxacina (Lugo, J., en Robinson y Sprayberry, 2012, p. 593)

Existen además otros cuidados a tener en cuenta, algunos de ellos están relacionados al uso de ciertos fármacos como lo es la Enrofloxacina, éste fármaco cuando se extravasa es capaz de producir una gran irritación tisular de la zona y una marcada celulitis perivascular.

> La reacción tisular inflamatoria que se observa después de la extravasación de la solución es autolimitante y típicamente se resuelve con rapidez, dentro de los 3-5 días, excepto cuando es causada por Enrofloxacina. Sin embargo, los efectos beneficiosos del procedimiento suelen superar a las complicaciones asociadas. (Lugo, J., en Robinson y Sprayberry, 2012, p. 594)

Eficacia y conclusiones respecto de la PRE

La eficacia de la perfusión regional de antibióticos es dependiente de varios factores como lo son: el antibiótico elegido, dosis, volumen, número de perfusiones que se realicen, la correcta aplicación de torniquetes, el tiempo entre aplicaciones, la sensibilidad del organismo a tratar, características particulares del paciente, tipo de tejido afectado, acompañamiento o no de una terapia sistémica, entre muchas otras cosas; es decir, que la terapia puede fallar por diferentes criterios. También es sabido que los buenos resultados a obtener están demostrados científicamente y de manera particular se pudieron observar en los diferentes casos dónde se realizó dicha técnica.

Las características patológicas de cada caso en particular son diferentes en todos los aspectos, es decir que no existe una única terapia a aplicar cuando tratamos de perfusiones regionales con antibióticos en los miembros del equino. Existen autores que señalan de infusiones lentas, otros de infusiones rápidas; están quienes proponen un tiempo de torniquete de no más de 30 minutos y quienes demuestran buenos resultados con torniquetes de hasta 1 hora; hay terapias con y sin acompañamiento de antibióticos vía sistémica y ambas muestran buenos resultados y así existen muchas diferentes opciones de tratamiento a la hora de instaurar ésta técnica. Entonces es sabido que la aplicación de un tratamiento o la combinación de varios de ellos dependen exclusivamente del criterio profesional y su experiencia en la medicina equina, siempre respetando criterios básicos para no afectar el estado de salud o enfermedad del animal.

Consideraciones finales

El camino transitado para poder llegar a obtener el título de Médica Veterinaria resultó totalmente satisfactorio, las expectativas fueron logradas y por momentos superadas. Se considera que fueron adquiridas las herramientas necesarias para enfrentar la siguiente etapa, la del profesional Veterinario.

La etapa final, concluyó con el desarrollo de la denominada Orientación y Práctica Profesional (OPP), lo cual sobrepasó las expectativas. Fueron 368 horas en donde se observaron más de 80 casos clínicos en diferentes lugares geográficos y en equinos con características disímiles. Así también, se interactuó con profesionales de diferentes procedencias y especialidades. La misma consideración cabe para el personal de apoyo en el manejo de los equinos, quienes se brindaron y transmitieron conocimientos prácticos de inestimable valor.

La etapa transitada no fue fácil, no resulta sencillo aplicar y recordar conocimientos que la mayoría habían sido olvidados, tampoco es simple adaptarse a cada ámbito dónde se llevó a cabo la OPP. No obstante, sin tal sacrificio es imposible aplicar mediante la práctica los conocimientos que durante los años previos brinda la carrera de Medicina Veterinaria.

Referencias

Alves Rodrigues, K. (2014). *Farmacocinética de gentamicina administrados por regional intravenosa en caballos con el uso de dos modelos de torniquetes* (Tesis de Maestría). Universidad Estadual Paulista "Hijo de MEZQUITA Julio", Botucatu, Brasil.

Bannasch, D. L., y White, S. D. (2012). "Astenia dérmica regional hereditaria equina". En N. E. Robinson y K. A. Sprayberry (Ed.), *Terapéutica Actual en MEDICINA EQUINA* (p. 791). Buenos Aires, Argentina: Intermédica.

Joanne, H. (1988. "Artritis Séptica (infecciosa) y Osteomielitis". *En* B. P. Smith (Ed.), *Medicina Interna de Grandes Animales* (pp. 1203- 1204). Barcelona, España: Elsevier.

Lugo, J. (2012). "Perfusión regional de antimicrobianos en el miembro". En N. E. Robinson y K. A. Sprayberry (Ed.), *Terapéutica Actual en MEDICINA EQUINA* (pp. 592-594). Buenos Aires, Argentina: Intermédica.

Popesko, P. (1998). *Atlas de Anatomía topográfica de los animales domésticos.* Barcelona, España: Masson.

Rubio Martínez, L.M. (2004). *Valoración de la perfusión regional de la porción distal de la extremidad anterior del caballo con Vancomicina* (Tesis doctoral). Universidad Complutense de Madrid, Madrid, España.

Ryoko, S. T., Akihide, O., Fumitaka, M., Mio, M.,Yoshio, H., Shuichi, K.,…Iwata, Ozaki. (2006). Antifibrotic effects of hepatocyte growth factor on scleroderma fibroblasts and analysis of its mechanism. Japan College of Rheumatology. (pp. 364-365) DOI 10.1007/s10165-006-0525-z.

Santschi, E. M., Adams, S. B., y Murphey, E. D. (1998). *How to Perform Equine Intravenous Digital Perfusion. International Veterinary Information Service, (44),* 198-200.